DISPOSITIVOS MÉDICOS NA RADIOGRAFIA DE TÓRAX

HUC HOSPITAIS DA UNIVERSIDADE DE COIMBRA
Clínica Universitária de Radiologia

Magalhães, Mafalda; Ramos Andrade, Daniel; Gomes, Paula; Caseiro Alves, Filipe
Clínica Universitária de Radiologia – Hospitais da Universidade de Coimbra

Introdução

Nos últimos anos, tem-se assistido a uma crescente utilização e desenvolvimento de novos dispositivos médicos. O aumento de unidades de cuidados intensivos, a necessidade da realização de exames à cabeceira do doente e o grande desenvolvimento das cirurgias cardíacas são alguns dos factores que contribuem para a identificação de vários dispositivos médicos, uma vez que a radiografia de tórax representa uma grande parte dos exames realizados a estes doentes. Por este motivo, é fundamental que o radiologista saiba identificar a presença dos dispositivos médicos mais utilizados, bem como a sua normal localização, perceber a sua função e reconhecer as principais complicações decorrentes do seu uso.

Dispositivos extra-torácicos

Apesar de a maior parte dos dispositivos necessários ao suporte de vida se encontrarem localizados ao coração, vasos, pulmão ou pleura, muitos outros objectos que se encontrem junto ao doente durante aquisição da imagem podem ser visualizados, tais como tubos, clampos, seringas, tubos de suporte ventilatório ou até eléctrodos de ECG (figura 1) .

Figura 1 – radiografia de tórax AP - eléctrodos de ECG, dreno torácico e tubo endotraqueal.

Figura 2 – radiografia de tórax AP de doente com derrame pleural, após colocação de dreno torácico - mostra extenso enfisema subcutâneo de todo o hemitórax direito, região cervical e braço direitos.

Dispositivos pleurais, traqueais e esofágicos

Os drenos torácicos são geralmente usados para drenagem de líquido ou ar no espaço pleural. É colocado em localização anterosuperior para drenar um pneumotórax e posteroinferior para colecções líquidas (figura 2). Para avaliar a correcta localização de um dreno torácico são necessárias radiografias de frente e de perfil e, em alguns casos, a realização de TC. As principais complicações decorrem do incorrecto posicionamento do dreno, podendo ocorrer pneumotórax, hemotórax, hematoma pulmonar, empiema ou enfisema subcutâneo (figura 2).

O tubo endotraqueal, se incorrectamente posicionado, pode ser potencialmente letal. A extremidade do tubo deve situar-se cerca de 5cm acima da carina. Quando a carina é de difícil visualização, pode-se usar o botão aórtico como referência (o tubo deve localizar-se imediatamente acima do botão aórtico) (figura 3). O tubo pode encontrar-se incorrectamente posicionado no brônquio principal direito (complicações: atelectasia e hiperinsuflação), no esófago ou nos tecidos moles do pescoço. Nos casos de tubos endotraqueais de duplo lúmen, as extremidades devem localizar-se nos brônquios principais.

Sondas nasogástricas ou outros tubos de nutrição são muitas vezes observados sobre o mediastino até ao estômago e intestino. Balões e stents esofágicos podem também ser identificados. Por vezes podemo-nos deparar com sondas de pHmetria para estudo de refluxo gastro-esofágico, devendo estas estar posicionadas no esófago distal, imediatamente acima da junção esofago-gástrica.

Tubos de traqueostomia e, menos frequentemente, próteses fonatórias (figura 4) podem ser observadas.

Figura 3 – radiografia de tórax PA de doente entubado. O tubo endotraqueal encontra-se bem posicionado (imediatamente acima do botão aórtico)

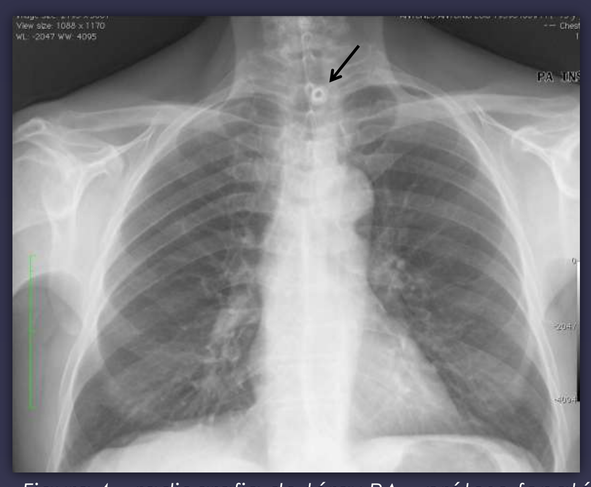

Figura 4 – radiografia de tórax PA – prótese fonatória

Dispositivos vasculares

Os catéteres vasculares são usados com variadas finalidades: monitorização hemodinâmica, hemodiálise, administração de fluidos, medicação ou nutrição. Os catéteres venosos são geralmente introduzidos através da subclávia, jugular interna ou veias femorais. Os catéteres arteriais são colocados via artéria femoral e, por vezes, via braquial ou axilar. A extremidade dos catéteres venosos centrais (CVC) para monitorização de pressões, administração de fármacos ou nutrição e dos catéteres de hemodiálise devem ser posicionados na veia cava superior. Se colocados na aurícula direita, o risco de arritmias ou perfuração cardíaca é superior (figuras 5 e 6).

As complicações incluem: incorrecto posicionamento (veias jugular interna, ázigos e mamária interna); pneumotórax; lesão de nervos; perfuração de vasos (hematoma, hemotórax).

Os stents vasculares, usados no tratamento de estenoses de variadas etiologias, dada a sua estrutura metálica, podem também ser encontrados na radiografia de tórax (figura 7).

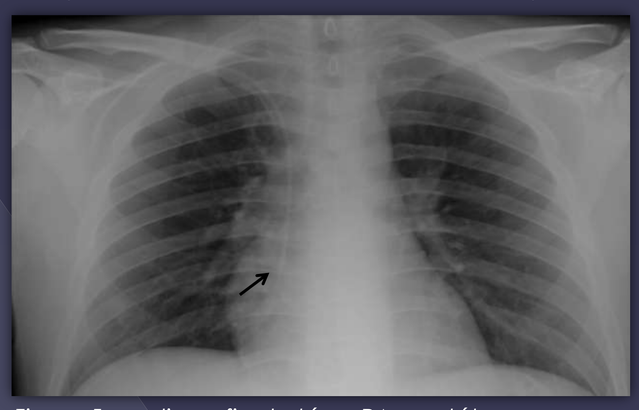

Figura 5 – radiografia de tórax PA – catéter venoso central com acesso subclávio direito, com extremidade na aurícula direita.

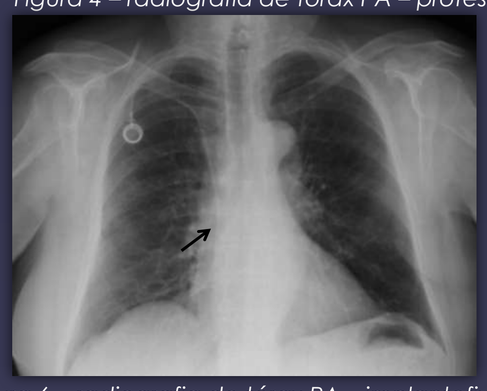

Figura 6 – radiografia de tórax PA – implantofix de acesso subclávio direito, com extremidade na veia cava superior.

Figura 7 – radiografia de tórax PA – stent na veia cava superior

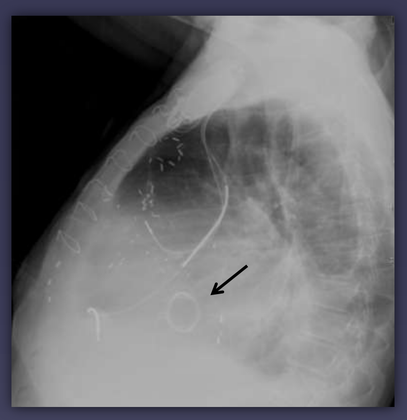

Figura 8 - radiografia de tórax de perfil esquerdo - CDI e prótese valvular(seta). Observam-se fios metálicos e clips cirúrgicos .

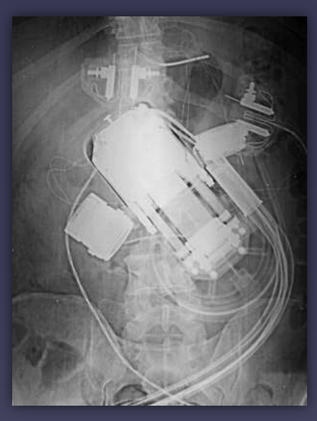

Figura 9 - radiografia abdominal – LVAD.

Dispositivos cardíacos

As próteses valvulares cardíacas (biológicas e mecânicas) têm sido cada vez mais usadas tanto em patologias congénitas como adquiridas e, como tal, são encontradas frequentemente em exames radiológicos (figura 8). Na maioria das vezes é difícil determinar qual a válvula nativa substituída, sendo as mais frequentes a mitral e a aórtica. Em casos seleccionados de insuficiência valvular, pode ser usado um anel de anuloplastia em vez de uma prótese valvular.

As doenças cardíacas congénitas necessitam muitas vezes de colocação de condutos ou materiais para encerrar comunicações anómalas intracardíacas (filtros ou materiais com forma de guarda-chuva colocados no local do defeito).

Os pacemakers são constituídos por dois elementos principais: 1) o gerador de pulso, que é colocado mais frequentemente na zona infraclavicular; 2) os eléctrodos, que se originam no gerador e são introduzidos via subclávia ou jugular até às câmaras cardíacas (as extremidades contactam com o endocárdio/miocárdio). Existem vários tipos de pacemaker, dependendo do número de eléctrodos e do local onde são posicionados - os que estimulam só uma câmara cardíaca (aurícula ou ventrículo), os que estimulam duas câmaras cardíacas(tanto a aurícula como o ventrículo de um modo sequencial) e os que estimulam três câmaras do coração (a aurícula e os dois ventrículos). A localização dos eléctrodos é muito variável, sendo na maioria das vezes difícil avaliar o seu correcto posicionamento através da radiografia de tórax. Um incorrecto funcionamento do pacemaker é mais facilmente reconhecida pelo clínico e os estudos electrocardiográficos são mais apropriados na sua identificação.

Os cardioversores desfibrilhadores implantáveis (CDI) são usados no tratamento de algumas arritmias cardíacas; são constituídos pela combinação de eléctrodos sensores e estimuladores e estão frequentemente associados a um pacemaker (figura 8).

A via de acesso mais comum para as cirurgias cardíacas é a esternotomia mediana, podendo-se visualizar os fios metálicos de fixação esternal na radiografia de tórax, dando-nos uma informação importante sobre os antecedentes do doente (figura 8).

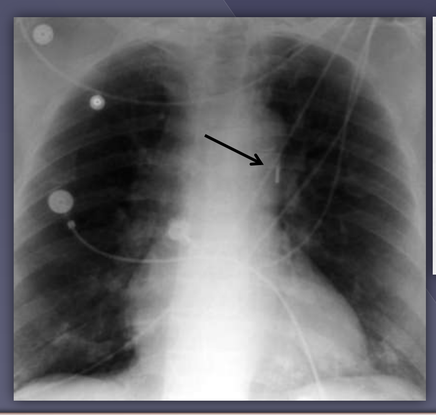

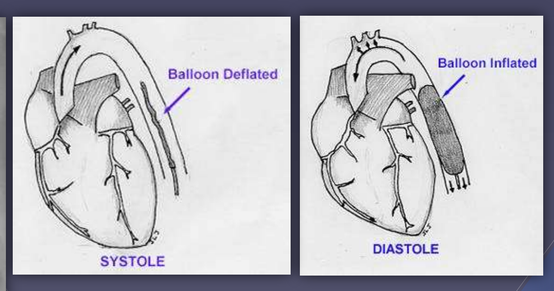

Figura 10 - radiografia tórax AP– balão de contrapulsação aórtico localizado na aorta torácica descendente.

Os dispositivos de suporte circulatório disponíveis actualmente são de 3 tipos: assistência cardíaca temporária ou permanente e dispositivos de substituição cardíaca. O balão de contrapulsação aórtico é um dispositivo temporário, introduzido via artéria femoral e a extremidade é posicionada na aorta torácica descendente, distalmente à artéria subclávia esquerda, sendo depois insuflado durante a diástole ventricular (figura 10). Os dispositivos de assistência ventricular (LVAD) podem ser temporários ou permanentes e são usados em doentes com insuficiência cardíaca congestiva severa. A bomba é posicionada no tecido celular subcutâneo do quadrante superior esquerdo do abdómen e têm fios que se exteriorizam pelo quadrante inferior direito para se ligarem a uma consola de controlo (figura 9). É importante verificar se algum catéter venoso central se encontra junto da válvula tricúspide artificial do dispositivo, uma vez que pode prejudicar a sua função e colocar em risco a vida do doente. O coração artificial total requer a substituição do coração nativo, servindo como ponte até ao transplante cardíaco.

Bibliografia:

- *Hunter T., Taljanovic M., Tsau P., Berger W., Standen J.; Medical Devices of the Chest;* RadioGraphics (2004); 24:1725–1746.
-Aguilera A., Volokhina Y., Fisher K.; *Radiography of Cardiac Conduction Devices: A Comprehensive Review*; RadioGraphics (2011); 31:1669–1682.
- *Taljanovic M., Hunter T., O'Brien M., Schwartz S.;* Gallery of Medical Devices. Part 2: Devices of the Head, Neck, Spine, Chest, and Abdomen; RadioGraphics (2005); 25:1119–1132.